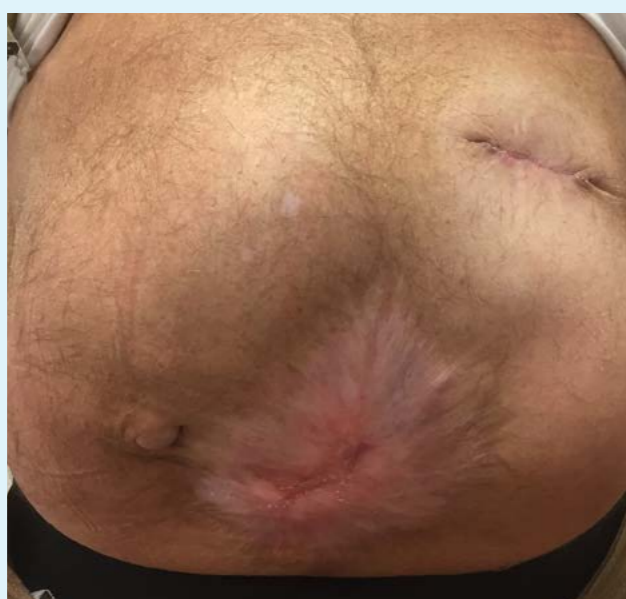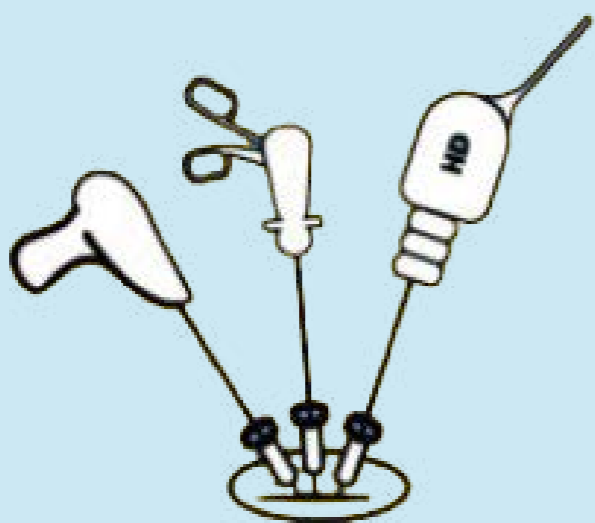

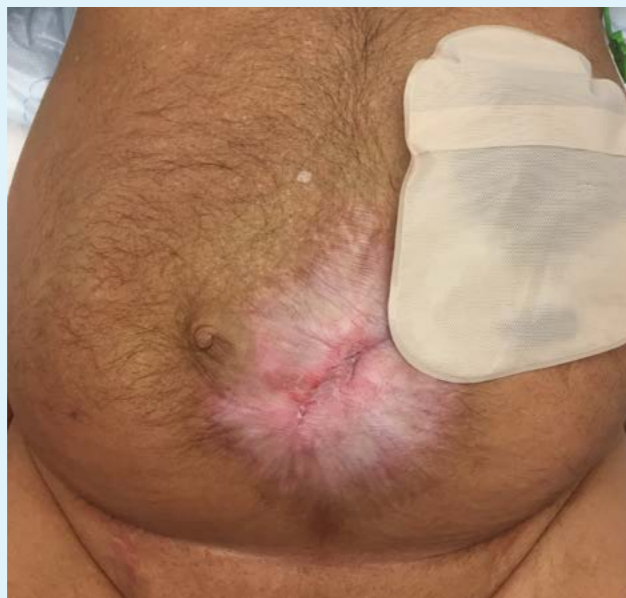
Single-port opheffen van eindstandig descendostoma: ECHT een serieuze en aantrekkelijke optie voor continuïteitsherstel

Y.T. van Loon, S.H.E.M. Clermonts, D.K. Wasowicz, D.D.E. Zimmerman
¹ Elisabeth TweeSteden Ziekenhuis, Tilburg, the Netherlands

85 SINGLE-PORT PROCEDURES



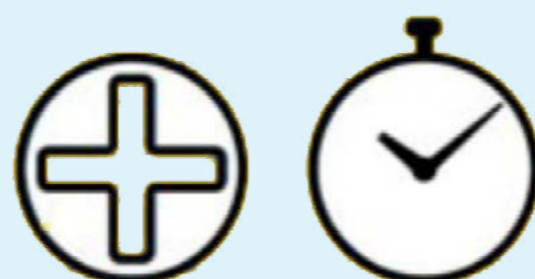CHIRURGISCHE DETAILS



15.3% conversie

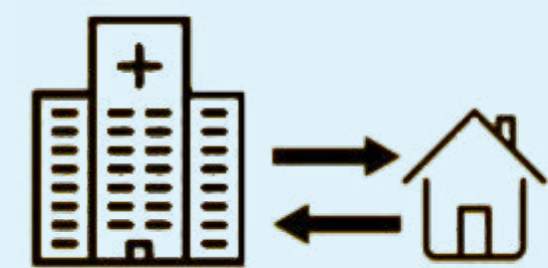


20.0% extra
5 mm trocar




127 minuten

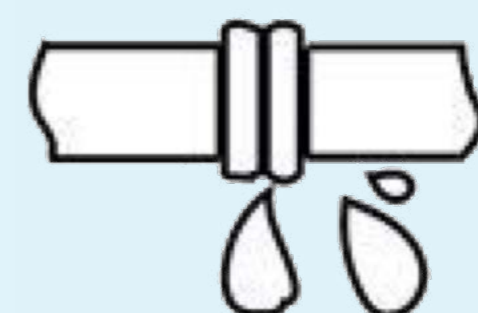RESULTATEN



mediane opname 4.0
dagen



“textbook outcome”
69.4%



naadlekkage 3.5%