

# De Recidief Hiatus Hernia na Laparoscopische Funduplicatie

J.W.A. de Haas, H.L. van Westreenen, V.B. Nieuwenhuijs, Isala, Zwolle  
Isala Zwolle, Afdeling Chirurgie

## Introductie

- De belangrijkste indicaties voor laparoscopische funduplicatie zijn symptomatische hiatus hernia oesofagii (HHO) en gastro-oesofagale refluxziekte (GORZ)
- Een klein deel van de patiënten houdt postoperatief klachten die berusten op een recidief hernia of recidief reflux
- Versterking van het diafragma met Mesh lijkt de recidiefkans na funduplicatie niet te verkleinen

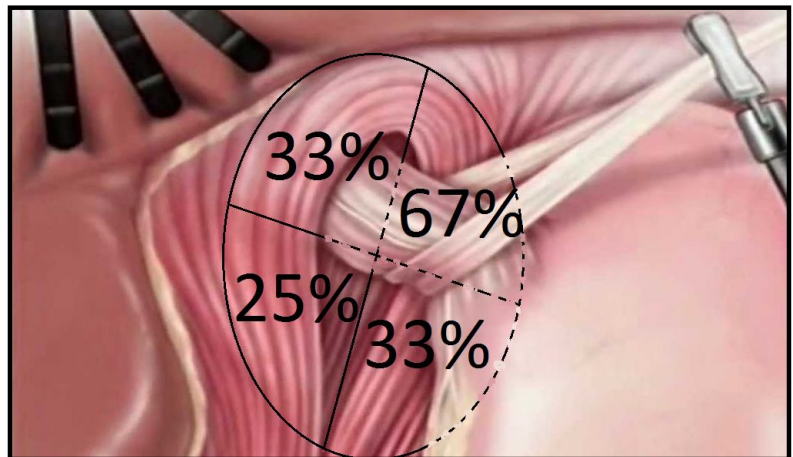
## Doel

Bepalen van de aard en (in het geval van een recidief HHO) locatie van de recidief hernia

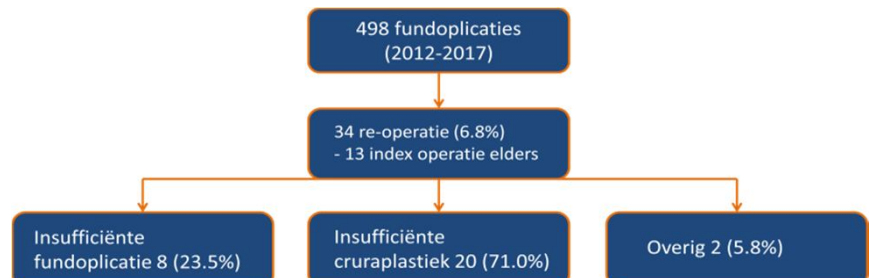
## Methode

- Retrospectieve analyse alle patiënten met recidief klachten waarvoor re-operatie tussen 2012 en 2017
- Bepaling aard en eventuele locatie recidief hernia d.m.v. systematische video-analyse van reoperaties

## Resultaten



Figuur 1: locatie van de recidief HHO ten opzichte van de oesofagus



Figuur 2: overzicht oorzaken van recidief na laparoscopische funduplicatie

## Conclusie

- Een symptomatisch recidief na wordt in het merendeel der gevallen veroorzaakt door een insufficiënte cruraplastiek
- In het geval van een recidief HHO zit deze meestal anterolateraal van de oesofagus

## Perspectieven

- Versterking van het diafragma met Mesh anterolateraal moet worden overwogen